

術後① 年 月 日 周術期専門的口腔衛生処置実施 (あり ・ なし)

【口腔内の状況】

衛生状態

- 良好
- やや不良
- 不良

歯・歯肉の状態

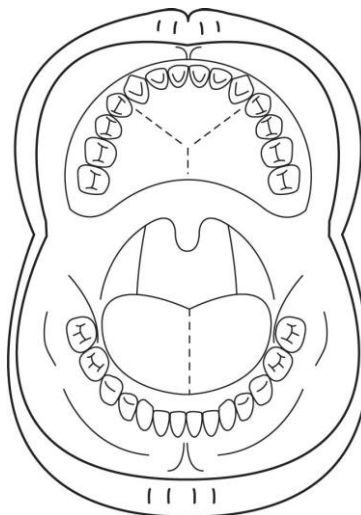
- 良好
- 異常あり (C 2 以上・歯石等)
- 炎症や要治療歯あり

粘膜の乾燥

- 乾燥なし
- やや乾燥
- 乾燥強い

【指導内容】

- これまで通りの口腔ケアの継続
- 歯磨き指導
- 粘膜・舌の清掃
- 含嗽剤の併用 (
- 口腔内の保湿 (
- 専門的口腔ケアの介入
- 歯科治療
- その他



術後② 年 月 日 周術期専門的口腔衛生処置実施 (あり ・ なし)

【口腔内の状況】

衛生状態

- 良好
- やや不良
- 不良

歯・歯肉の状態

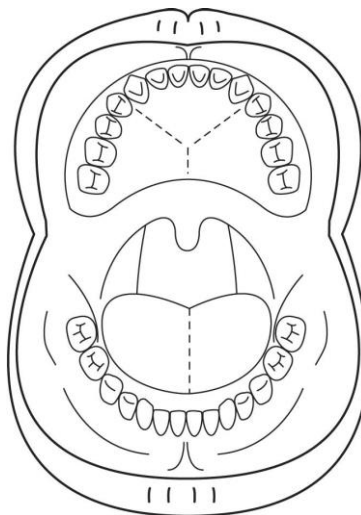
- 良好
- 異常あり (C 2 以上・歯石等)
- 炎症や要治療歯あり

粘膜の乾燥

- 乾燥なし
- やや乾燥
- 乾燥強い

【指導内容】

- これまで通りの口腔ケアの継続
- 歯磨き指導
- 粘膜・舌の清掃
- 含嗽剤の併用 (
- 口腔内の保湿 (
- 専門的口腔ケアの介入
- 歯科治療
- その他



術後③ 年 月 日 周術期専門的口腔衛生処置実施（あり・なし）

【口腔内の状況】

衛生状態

- 良好 やや不良 不良

歯・歯肉の状態

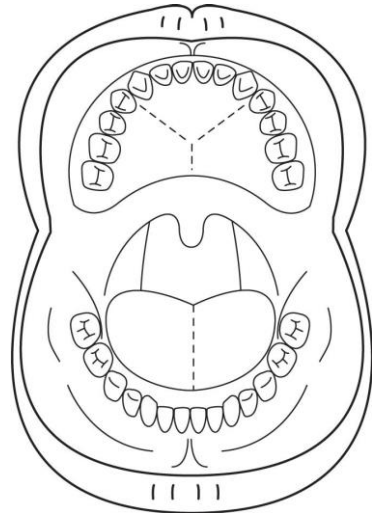
- 良好 異常あり（C 2 以上・歯石等） 炎症や要治療歯あり

粘膜の乾燥

- 乾燥なし やや乾燥 乾燥強い

【指導内容】

- これまで通りの口腔ケアの継続
- 歯磨き指導
- 粘膜・舌の清掃
- 含嗽剤の併用（
- 口腔内の保湿（
- 専門的口腔ケアの介入
- 歯科治療
- その他



術後 年 月 日 周術期専門的口腔衛生処置実施（あり・なし）

【口腔内の状況】

衛生状態

- 良好 やや不良 不良

歯・歯肉の状態

- 良好 異常あり（C 2 以上・歯石等） 炎症や要治療歯あり

粘膜の乾燥

- 乾燥なし やや乾燥 乾燥強い

【指導内容】

- これまで通りの口腔ケアの継続
- 歯磨き指導
- 粘膜・舌の清掃
- 含嗽剤の併用（
- 口腔内の保湿（
- 専門的口腔ケアの介入
- 歯科治療
- その他

